© 2025 by the author(s). This is an open access article distributed under the terms and conditions of the Creative Commons Attribution (CC BY) license. Published by Poznan University of Medical Sciences

JoFA

REVIEW PAPER

The importance of pemphigus diseases in the differential diagnosis of facial aesthetic problems

PRACA POGLĄDOWA

Znaczenie chorób pęcherzycowych w diagnostyce różnicowej estetycznych problemów twarzy

Marian Dmochowski[1,a], Klementyna Kępińska[2,b]*

[1] Poznan University of Medical Sciences, Poland, Autoimmune Blistering Dermatoses Section, Department of Dermatology
[2] Poznan University of Medical Sciences, Poland, Department of Dermatology

[1] Uniwersytet Medyczny im. Karola Marcinkowskiego w Poznaniu, Pracownia Autoimmunizacyjnych Dermatoz Pęcherzowych, Klinika Dermatologii
[2] Uniwersytet Medyczny im. Karola Marcinkowskiego w Poznaniu, Katedra i Klinika Dermatologii

[a] https://orcid.org/0000-0002-4819-2051

[b] https://orcid.org/0000-0002-7354-3546

DOI: https://doi.org/10.20883/jofa.109

*** Corresponding author / *Osoba do kontaktu***
e-mail: klementyna.kepinska@usk.poznan.pl

ABSTRACT

This review paper was written as a part of continuing medical education/self-education, aimed to draw the attention of clinicians, particularly medical youth, to the fact that diseases with a predilection for the face not only fall within the scope of aesthetic medicine but also include potentially lethal diseases. Hence, it is important to differentiate these diseases at the clinical level. In the case of pemphigus group bullous diseases, a physical examination of cardinal importance for the diagnosis, namely naming the lesions and their locations ("what and where"), should enable the clinician to choose the appropriate laboratory diagnostic procedures. Therefore, laboratory

STRESZCZENIE

Celem tego opracowania poglądowego, napisanego w ramach kształcenia/samokształcenia ustawicznego, było zwrócenie uwagi klinicystom, zwłaszcza młodzieży medycznej, na fakt, że schorzenia mające predylekcję do twarzy mieszczą się nie tylko w zagadnieniach ujmowanych przez medycynę estetyczną, ale także obejmują choroby potencjalnie letalne. Stąd istotne jest różnicowanie na poziomie klinicznym tych schorzeń.
W przypadku chorób pęcherzycowych badanie przedmiotowe mające kardynalne znaczenie dla rozpoznania, czyli nazwanie wykwitów i ich umiejscowienia („co i gdzie"), powinno umożliwić klinicyście wybór właściwego pracownianego

methods of diagnosing pemphigus diseases were critically evaluated here.

Keywords: facial aesthetics, physical examination, pemphigus diseases.

postępowania diagnostycznego. Dlatego pracowniane metody diagnozowania chorób pęcherzycowych oceniono tutaj krytycznie.

Słowa kluczowe: estetyka twarzy, badanie przedmiotowe, schorzenia pęcherzycowe.

Physician and laboratory diagnostics

Pemphigus diseases and, more broadly, autoimmune mucocutaneous blistering conditions (AIBDs) are important in the differential diagnosis of facial aesthetics issues. Since AIBDs are potentially life-threatening, they require prompt diagnosis, which should be based on a combination of clinical assessment and laboratory tests. These laboratory tests include tissue direct immunofluorescence (DIF) and serum biochemical-molecular studies that allow for the identification of target epitopes of the autoimmune response.

The cardinal postulate is that materials for all laboratory tests should not be collected from patients who are using systemic glucocorticosteroids (GCSs) or other systemic immunomodulatory agents. This is because it may interfere with the evaluated laboratory parameters, making them non-diagnostic. A clinician should follow the principle, which is intuitive after all, that first a precise diagnosis, and only then targeted treatment.

Pemphigus diseases mediated by IgG-dependent autoimmunity can be divided into two main groups in the context of clinical-laboratory diagnosis. It is a circle of pemphigus vulgaris (PV) with basic clinical varieties: mucosal-dominant PV, mucocutaneous PV, cutaneous PV, PV vegetans, herpetiform PV, drug-mediated PV. The pemphigus foliaceus (PF) circle, on the other hand, includes the following basic clinical varieties: non-endemic PF, endemic PF, seborrheic PF, erythematosus PF, herpetiform PF, drug-mediated PF. Rare pemphigus IgA is divided into two clinical-pathological variants: subcorneal pustular dermatosis type (SPD) and intraepidermal neutrophilic type (IEN). Several dozen cases of ultra-rare pemphigus IgG/IgA have also been described (suggested English name intercellular IgG/IgA dermatosis) [1, 2]. Physical examination with the naming of lesions and their location triggers a targeted physical

Klinicysta a diagnozowanie pracowniane

Schorzenia pęcherzycowe i szerzej autoimmunizacyjne śluzówkowo-skórne choroby pęcherzowe (AIBDs) są istotne w diagnostyce różnicowej zagadnień estetyki twarzy. Ponieważ AIBDs są chorobami potencjalnie zagrażającymi życiu, więc wymagają one jak najszybszego diagnozowania, które opierać się powinno na kombinacji oceny klinicznej i badań pracownianych. Te badania pracowniane to tkankowe bezpośrednie badanie immunofluorescencyjne (DIF) i surowicze badania biochemiczno-molekularne pozwalające na uchwycenie docelowych epitopów odpowiedzi autoimmunizacyjnej.

Kardynalny postulat jest taki, że nie należy materiałów do wszelakich badań pracownianych pobierać od chorych, u których stosuje się glikokortykosteroidy (GKS) ogólnoustrojowo lub inne ogólnoustrojowe środki immunomodulujące. Może to bowiem zaburzać oceniane parametry pracowniane, czyniąc je niediagnostycznymi. Klinicysta powinien kierować się zasadą, intuicyjną przecież, że najpierw precyzyjna diagnoza, a dopiero potem celowane leczenie.

Schorzenia pęcherzycowe mediowane przez autoimmunizację zależną od IgG można w kontekście diagnozowania kliniczno-pracownianego podzielić na dwie główne grupy. Jest to krąg pęcherzycy zwykłej (*pemphigus vulgaris*, PV) z zasadniczymi odmianami klinicznymi: śluzówkowodominującą postać PV, śluzówkowo-skórną postać PV, skórną postać PV, bujającą PV, opryszczkowatą PV, PV mediowaną przez leki. Z kolei krąg pęcherzycy liściastej (*pemphigus foliaceus*, PF) obejmuje następujące zasadnicze odmiany kliniczne: nieendemiczną PF, endemiczną PF, łojotokową PF, rumieniowatą PF, opryszczkowatą PF, PF mediowaną przez leki. Rzadka pęcherzyca IgA dzieli się na dwie odmiany kliniczno-patologiczne: pęcherzycę IgA typu podrogowej dermatozy krostowej (subcorneal pustular dermatosis type, SPD) i pęcherzycę IgA typu śródnaskórkowego neutrofilowego (intra-

examination on the one hand, and a targeted laboratory examination on the other. This may not be easy, because these diseases are characterized by numerous clinical peculiarities, or "gems". A significant difficulty may be the fact that these multidisciplinary diseases are perceived by the medical community as rare, i.e. practically non-existent. It is therefore worth mentioning that American data shows that almost 30% of patients with oral PV were not properly diagnosed within 6 months, and patients visited more than 4 doctors on average before diagnosis [3]. Thus, the clinician's mastery of clinical issues in the field of full differential diagnosis of autoimmune bullous skin and mucous membrane diseases is crucial in terms of diagnosis. Simply, the clinician, who has the most important role, when starting the diagnostic process, must be able to realize that the patient he is dealing with requires immunopathological diagnosis. In the physical examination, it is important to know that lesions in potentially lethal pemphigus diseases, especially in PV, tend to be located in the area of natural body orifices, including the face (Figure 1A-C). Using rigid algorithms simplifying reality can be deceptive in this context (https://www.euroimmun.pl/aibd-dlaczego-myslenie-w-kategoriach-algorytmow-nie-wystarcza/). It should be emphasized that a precise diagnosis in pemphigus disorders should be made after an in-depth consideration of all the data of the medical examination, i.e. physical examination (the most important name of eruptions and their location, i.e. concisely "what and where"), medical history ("drug triggers", using the PubMed database, as well as comorbidities known to the patient, including malignancy) and laboratory tests allowing to capture autoimmune nature of the disease. These laboratory tests are tissue DIF and biochemical-molecular serum studies, especially with multiparametric ELISA and/or indirect immunofluorescence (IIF) techniques. When it comes to diagnosing pemphigus diseases, a physical examination that triggers a targeted medical history on the one hand and targeted laboratory examinations on the other is crucial. Such a three-stage diagnostic procedure (the essential elements of these stages are described above) is minimal and sufficient to diagnose the disease. After diagnosing the disease as such, it is necessary to try to detect all its causes in accordance with medical knowledge, because the data from the medical history itself may be fragmentary. On the other hand, tar-

epidermal neutrophilic type, IEN). Opisano także kilkadziesiąt przypadków ultrarzadkiej pęcherzycy IgG/IgA (sugerowana nazwa angielskojęzyczna intercellular IgG/IgA dermatosis) [1, 2]. Badanie przedmiotowe z nazwaniem wykwitów i ich umiejscowienia uruchamia z jednej strony celowane badanie podmiotowe, a z drugiej celowane badania pracowniane. Może to być niełatwe, bo te schorzenia cechują się licznymi osobliwościami klinicznymi, inaczej „perełkami". Istotną trudnością może być fakt postrzegania tych wielospecjalistycznych schorzeń przez środowisko lekarskie jako rzadkich, czyli praktycznie nieistniejących. Warto więc wspomnieć dane amerykańskie, że prawie 30% chorych na PV jamy ustnej nie było właściwie zdiagnozowanych w okresie 6 miesięcy, a chorzy, przed postawieniem diagnozy, średnio odwiedzali więcej niż 4 lekarzy [3]. Tak więc mistrzowskie opanowanie przez klinicystę zagadnień klinicznych w zakresie pełnej diagnostyki różnicowej autoimmunizacyjnych schorzeń pęcherzowych skóry i błon śluzowych jest kluczowe rozpoznawczo. Po prostu klinicysta, który ma najważniejszą rolę, rozpoczynając proces diagnostyczny, musi umieć uświadomić sobie, że chory, z którym ma do czynienia wymaga diagnozowania immunopatologicznego. W badaniu przedmiotowym istotne znaczenie ma wiedza, że wykwity w potencjalnie letalnych schorzeniach pęcherzycowych, szczególnie w PV, mają skłonność do umiejscawiania się w okolicy naturalnych otworów ciała, w tym na twarzy (**Rycina 1A-C).** Posiłkowanie się sztywnymi algorytmami upraszczającymi rzeczywistość może być w tym kontekście zwodnicze (https://www.euroimmun.pl/aibd-dlaczego-myslenie-w-kategoriach-algorytmow-nie-wystarcza). Trzeba podkreślić, że precyzyjne rozpoznanie w schorzeniach pęcherzycowych powinno być stawiane po dogłębnym rozważeniu całości danych badania lekarskiego, czyli badania przedmiotowego (najistotniejsze to nazwanie wykwitów i ich umiejscowienie, czyli lapidarnie „co i gdzie"), badania podmiotowego, inaczej wywiadu („wyzwalacze" lekowe, posiłkując się bazą PubMed, jak również znane choremu choroby współistniejące, w tym nowotworzenie złośliwe) oraz badań pracownianych pozwalających na uchwycenie autoimmunizacyjnej natury schorzenia. Te badania pracowniane to DIF oraz biochemiczno-molekularne badania surowicy zwłaszcza wieloparametrycznymi technikami ELISA i/lub immunofluorescencji pośredniej (IIF). Jeżeli chodzi o diagnozowanie schorzeń pęcherzycowych, to kluczowe jest

▲ Figure 1. The issue of natural body orifices on the face and pemphigus vulgaris (PV). Erosions and blood-necrotic crusts located around the anterior nostrils and vermillion border of the lips in an elderly female with mucocutaneous PV. Fatal course of the disease (A). Exophytic tumors with necrotic foci and impetiginization in the area of the anterior nostrils and temporal region in an elderly female with mucocutaneous PV (B). Exophytic tumor with necrotic foci and impetiginization in the buccal region, right next to the naso-buccal fold, and erosions covered with necrotic crusts on the lower lip in a young male with mucocutaneous PV (C)

▲ *Rycina 1. Zagadnienie – naturalne otwory ciała na twarzy a pęcherzyca zwykła (PV). Nadżerki i strupy krwisto-martwicze umiejscowione w okolicy nozdrzy przednich i czerwieni wargowej u starszej chorej na śluzówkowo-skórną postać PV. Przebieg choroby zakończony zgonem (A). Egzofityczne guzy z ogniskami martwiczymi i zliszajcowaceniem w okolicy nozdrzy przednich oraz okolicy skroniowej u starszej chorej na śluzówkowo-skórną postać PV (B). Egzofityczny guz z ogniskami martwiczymi i zliszajcowaceniem w okolicy policzkowej tuż obok fałdu nosowo-policzkowego oraz nadżerki pokryte strupami martwiczymi na wardze dolnej u młodego chorego na śluzówkowo-skórną postać PV (C).*

geted laboratory tests should be ordered only when the clinical picture actually suggests the existence of pemphigus disease (there are rational clinical reasons for this) in accordance with the principle of cost-effectiveness.

Direct immunofluorescence testing

A biopsy for DIF, which is still considered the "gold standard" in the laboratory [4], should be taken from clinically unaffected perilesional tissue (0.5 cm from the eruption, ideally bullous/vesicular or fresh erosion, avoiding eruptions with signs of lichenification). When there are skin and mucosal eruptions, the DIF biopsy should be taken from the skin, because it is technically easier to perform. It also happens that skin eruptions should be looked for, especially when the patient, overwhelmed by mucosal eruptions, does not mention less severe, few skin eruptions, for example located in the navel area [5]. A periumbilical eruption may chronologically be the first skin eruption in patients with previously undiagnosed mucodominant PV, and taking a specimen to the DIF from this area will trigger the laboratory diagnostic process. Simply put, it is important to remember that mucosal and skin eruptions may indicate the same disease. The optimal areas for DIF specimen collection are the trunk and the adjacent parts of the limbs. From areas subjected to chronic UV radiation, a sample should be taken only if there are no eruptions in other areas. The specimen should not include body fat. A mucosal biopsy should only be taken if there are no skin eruptions. The material should be sent in Michel's liquid. However, the material transported in 0.9% NaCl should not undergo enzymatic self-degradation when the time from its collection to its delivery to the diagnostic laboratory is within one working day. In dermatological facilities with their own immunopathology laboratory, the problem of biopsy transport is eliminated, and the test result is ready, excluding weekends and statutory holidays, the next day after collection. Biopsies for DIF should be treated, without fixation in a 10% buffered formalin solution, frozen (preferably -25°C) in a cryostat, after they are rapidly embedded in a freeze compound (optimal cutting temperature compound, abbreviated in English as OCT compound).

IgA, IgM, IgG, and C3 deposits should be evaluated using appropriate fluorescein conju-

badanie przedmiotowe uruchamiające z jednej strony celowany wywiad, a z drugiej celowane badania pracowniane. Takie trójetapowe (zasadnicze elementy tych etapów opisano powyżej) postępowanie diagnostyczne jest minimalne i wystarczające do rozpoznania choroby. Po rozpoznaniu choroby jako takiej należy spróbować wykryć wszelakie jej przyczyny zgodnie z wiedzą medyczną, bo dane z samego wywiadu mogą być fragmentaryczne. Z drugiej strony celowane badania pracowniane powinno się zlecać jedynie w sytuacji, gdy obraz kliniczny rzeczywiście sugeruje istnienie schorzenia pęcherzycowego (istnieją ku temu racjonalne przesłanki kliniczne) zgodnie z zasadą efektywności kosztowej.

Bezpośrednie badanie immunofluorescencyjne

Biopsję do DIF, które to badanie nadal uważane jest za „złoty standard" pracowniany [4], należy pobrać z klinicznie niezajętej tkanki okołowykwitowej (0,5 cm od wykwitu, idealnie pęcherzowego/pęcherzykowego lub świeżej nadżerki, unikając wykwitów z cechami zliszajcowacenia). Gdy są wykwity skórne i śluzówkowe, to biopsja do DIF powinna być pobrana ze skóry, bo jest technicznie łatwiejsza do wykonania. Bywa i tak, że wykwitów skórnych należy poszukać, zwłaszcza gdy chory, przytłoczony wykwitami śluzówkowymi o mniej dolegliwych, nielicznych wykwitach skórnych, przykładowo umiejscowionych w okolicy pępka [5], o nich nie wspomina. Wykwit okołopępkowy może być chronologicznie pierwszym wykwitem skórnym u chorych z uprzednio niezdiagnozowaną śluzówkowodominującą postacią PV, a pobranie wycinka do DIF z tej okolicy uruchomi pracowniany proces diagnostyczny. Po prostu trzeba pamiętać, że wykwity śluzówkowe i skórne mogą świadczyć o tej samej chorobie. Optymalnymi okolicami do pobrania wycinka do DIF są tułów i dosiebne części kończyn. Z okolic poddanych przewlekłemu wpływowi promieniowania UV należy pobrać wycinek jedynie wtedy, gdy nie ma wykwitów w innych okolicach. Wycinek nie powinien obejmować tkanki tłuszczowej. Biopsja z błony śluzowej powinna być pobierana tylko wtedy, gdy nie ma wykwitów skórnych. Materiał należy przesłać w płynie Michela. Jednak materiał przetransportowany w 0,9% NaCl nie powinien ulec enzymatycznej autodegradacji, gdy czas od jego pobrania do dostarczenia go do pracowni diagnostycznej mieści się w jednym

gates in one step. The above immunoreactants can be supplemented with the assessment of deposits of IgG subclasses, especially IgG4. Currently, fluorescein conjugates for human IgG subclasses are commercially available, which simplifies their determination also in one step. A decisive assessment of deposits should be carried out at a magnification of the lens of at least x40. To visualize the images, one can use short arc mercury lamp-operated microscopy, blue light-emitting diode technology-operated microscopy (bLED) (**Figure 2A, B**), laser scanning confocal microscopy (**Figure 2C**), or stimulated emission depletion (STED) microscopy (one of the techniques that make up super-resolution microscopy; Nobel Prize in Chemistry for Stefan W. Hell in 2014). Confocal microscopy and STED microscopy offer high-resolution images with limited background. However, taking into account the cost-effectiveness, bLED microscopy seems to be optimal for a standard diagnostic laboratory. Images should be archived using a microscope equipped with a digital camera. There are suggestions that DIF could be automated for biopsy analysis [6].

Both domestic [7] and later non-national data [8] suggest that the determination of deposits in the IgG4 subclass increases the detection of autoimmunity in IgG-dependent pemphigus diseases. Assessment of IgG4 deposits is easier, especially in the case of borderline intensiity of deposits, because usually the background is smaller compared to IgG and C3 deposits, which is due to the fact that active pemphigus diseases are associated with the activation of Th2 lymphocytes that trigger the production of IgG4. Recently, a fluorescein conjugate has also been available to detect IgG+IgG4 deposits in a single assay [9]. On the other hand, it has been speculated that the deposition of IgG deposits in tissue could be associated, apart from technical issues, with serum IgG antibodies to desmoglein 1 (DSG1) rather than desmoglein 3 (DSG3), which could be the result of the fact that human DSG1 has a a much longer cytoplasmic region than DSG3, it could therefore bind IgG more efficiently and intensively [10]. It is interesting in this context that it was the lower levels of anti-DSG1 antibodies than anti-DSG3 antibodies that heralded the risk of relapse in patients treated with rituximab as the initial therapy [11]. The detection of only pemphigus C3 deposits should be interpreted with caution, because C3 is activated in the classical, alternative, or lectin pathways. Activation by the lectin pathway,

dniu pracy. W placówkach dermatologicznych dysponujących własną pracownią immunopatologiczną odpada problem transportu bioptatu, a wynik badania jest gotowy, pomijając weekendy i święta ustawowe, następnego dnia od pobrania. Wycinki do DIF należy obrabiać, bez utrwalania w 10% buforowanym roztworze formaliny, w zamrożeniu (najlepiej -25°C) w kriostacie, po ich szybkim zatopieniu w środku do zamrażania tkanek (optimal cutting temperature compound; skrótowo znanym z angielszczyzny jako OCT compound).

Należy ocenić złogi IgA, IgM, IgG i C3, stosując jednoetapowo odpowiednie koniugaty fluoresceinowe. Powyższe immunoreaktanty można uzupełnić o ocenę złogów podklas IgG, zwłaszcza IgG4. Obecnie są komercyjnie dostępne koniugaty fluoresceinowe wobec ludzkich podklas IgG, co upraszcza ich oznaczanie także jednoetapowo. Decydującą ocenę złogów należy przeprowadzić w powiększeniu obiektywu co najmniej x40. Do wizualizacji obrazów można użyć mikroskopu z palnikiem rtęciowym, mikroskopu z diodą elektroluminescencyjną emitującą światło niebieskie (bLED) (**Rycina 2A, B**), mikroskopii konfokalnej (**Rycina 2C**) czy też mikroskopii wymuszonego wygaszania emisji (STED) (nagroda Nobla z chemii dla Stefana W. Hella w roku 2014). Mikroskopia konfokalna i mikroskopia STED oferują wysoką rozdzielczość obrazów przy ograniczeniu tła. Uwzględniając jednak efektywność kosztową, mikroskopia bLED wydaje się być optymalną dla standardowej pracowni diagnostycznej. Obrazy powinno się archiwizować, używając mikroskopu wyposażonego w cyfrowy aparat fotograficzny. Są sugestie, że DIF w celu analizy bioptatów można by automatyzować [6].

Zarówno dane rodzime [7], jak i późniejsze zagraniczne [8] sugerują, że oznaczanie złogów w podklasie IgG4 podnosi wykrywanie autoimmunizacji w chorobach pęcherzycowych zależnych od IgG. Ocena złogów IgG4 jest łatwiejsza, zwłaszcza w przypadku granicznego nasilenia złogów, bo zazwyczaj tło jest mniejsze w porównaniu do złogów IgG i C3, co jest wynikiem faktu, że czynne schorzenia pęcherzycowe są związane z uczynnieniem zwłaszcza limfocytów Th2 wyzwalających produkcję IgG4. Od niedawna jest też dostępny koniugat fluoresceinowy umożliwiający wykrycie złogów IgG+IgG4 w jednym oznaczeniu [9]. Z drugiej strony spekulowano, że odkładanie złogów IgG w tkance mogłoby być związane, pomijając zagadnienia techniczne, z surowiczymi przeciwciałami IgG wobec raczej

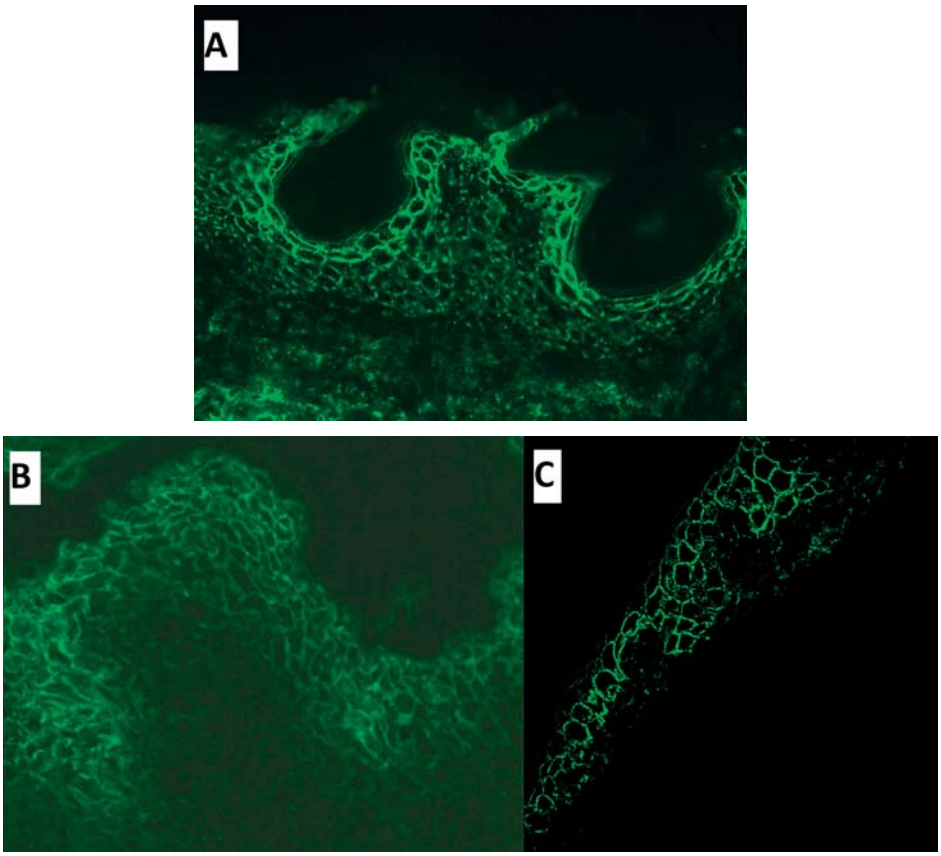

▲ Figure 2. DIF in representative patients. Pemphigus IgG+IgG4 (++) (A) deposits in the peri-pecular skin of an elderly PF patient visualized with blue light-emitting diode technology-operated microscopy (bLED), in whom pemphigus deposits of IgG1 (+), IgG4 (++) and C3 (+) were also detected, but not IgG, and a significantly elevated level of serum IgG antibodies to DSG1 (6.01, cut-off point 1, level of serum IgG antibodies to DSG3 in the normal range) using the multiparametric ELISA technique. Pemphigus IgG+IgG4 (+) (B) deposits in the perilesional mucosa of the oral cavity in an elderly patient with mucosal dominant PV visualized with blue light-emitting diode technology-operated microscopy (bLED), in whom only IgG1 (+) deposits were detected, but not IgG, IgG4 and C3, and a significantly elevated level of serum IgG antibodies to DSG3 (5.33, cut-off point 1, serum IgG antibody level to DSG1 in the normal range) using the multiparametric ELISA technique. Pemphigus IgG4 (+++) deposits resembling dewdrops on a spider's web (C) in an elderly PF patient probably triggered by mechanical trauma (fracture of the forearm bones treated surgically with plate fixation) visualized by laser scanning confocal microscopy, in whom also pemphigus C3(++) deposits were detected, but not IgG and IgG1, and a significantly increased level of serum IgG antibodies to DSG1 (above 200 RU/ml, cut-off point 20 RU/ml, serum IgG antibodies to DSG3 in the normal range) using monoparametric ELISA techniques—the photomicrograph courtesy of Professor Justyna Gornowicz-Porowska MSc, PhD

▲ *Rycina 2. DIF u reprezentatywnych chorych. Pęcherzycowe złogi IgG+IgG4 (++) (A) w okołowykwitowej skórze u starszej chorej na PF uwidocznione mikroskopem z diodą elektroluminescencyjną emitującą światło niebieskie (bLED), u której wykryto także pęcherzycowe złogi IgG1 (+), IgG4 (++) i C3 (+), lecz nie IgG, oraz znacznie podwyższony poziom surowiczych przeciwciał IgG wobec DSG1 (6,01, punkt odcięcia 1, poziom surowiczych przeciwciał IgG wobec DSG3 w normie) wieloparametryczną techniką ELISA. Pęcherzycowe złogi IgG+IgG4 (+) (B) w okołowykwitowej błonie śluzowej jamy ustnej u starszej chorej na śluzówkowodominującą postać PV uwidocznione mikroskopem z diodą elektroluminescencyjną emitującą światło niebieskie (bLED), u której wykryto jedynie złogi IgG1 (+), lecz nie IgG, IgG4 i C3, oraz znacznie podwyższony poziom surowiczych przeciwciał IgG wobec DSG3 (5,33, punkt odcięcia 1, poziom surowiczych przeciwciał IgG wobec DSG1 w normie) wieloparametryczną techniką ELISA. Pęcherzycowe złogi IgG4 (+++) mające obraz przypominający krople rosy na pajęczynie (C) u starszej chorej na PF zapewne wyzwoloną urazem mechanicznym (złamanie kości przedramienia zaopatrzone chirurgicznie zespoleniem płytkowym) uwidocznione mikroskopią konfokalną, u której wykryto także pęcherzycowe złogi C3(++), lecz nie IgG i IgG1, oraz znacznie podwyższony poziom surowiczych przeciwciał IgG wobec DSG1 (powyżej 200 RU/ml, punkt odcięcia 20 RU/ml, poziom surowiczych przeciwciał IgG wobec DSG3 w normie) monoparametrycznymi technikami ELISA. Mikrofotografia dzięki uprzejmości prof. Justyny Gornowicz-Porowskiej*

unlike the classical and alternative routes, is not initiated by an antibody response. Therefore, it is necessary to strive to detect IgG deposits, IgG4 and/or IgG1 or IgA subclasses, and not only C3, because isolated C3 deposits do not necessarily indicate the autoimmune nature of the disease, especially when it is impossible to identify the antigen by serological techniques. The severity of deposits can be assessed subjectively, using a plus scale, i.e. by giving them a number of pluses.

Since the most immunogenic epitopes are located on extracellular fragments of desmosomal adhesion proteins, deposits of immunoreactants are deposited on the surface of keratinocytes (**Figure 2A–C**). The arrangement of these deposits, assessed by DIF in 2D, resembles a fishnet, or fishnet stockings (in medical English, these deposit patterns are referred to as fish-net or chicken-wire patterns). However, deposits especially IgG4 visible by routine enlargements usually concentrate in a granular manner on the surface of keratinocytes, simply in a discontinuous manner. Hence, it has been proposed that such a deposit arrangement should be compared to dewdrops on a spider web [12]. Subjective imaging techniques of DIF usually do not allow for unambiguous differentiation of PF vertebra diseases from PV vertebra diseases. In erythematosus PF, however, the finding of coarse-grained IgM deposits arranged in bands in the skin-epidermal junction may be important for diagnosis. Conceptually, artificial intelligence (AI) techniques could be helpful in interpreting DIF images.

DIF in patients with pemphigus IgA shows at least two patterns of reaction: in the SPD type, IgA deposits of the fishing net type are detected in the upper layers of the epidermis, and in the IEN type in the lower layers or in the entire epidermis.

Since the expression of pemphigus autoantigens occurs not only in the extrafollicular but also in the follicular squamous epithelium [13], hair plucked out of the hairy scalp could be used for less invasive modification of DIF [14–16] (**Figure 3**). This modification makes it possible to detect pemphigus deposits even when the hairy scalp is free of lesions. However, this modification is more technically complicated than traditional DIF and cannot be performed on people who are completely bald. There are suggestions based on a systematic review and meta-analysis of the literature [17] that in pemphigus immunoreactants could be detec-

desmogleiny 1 (DSG1), lecz nie desmogleiny 3 (DSG3), co mogłoby być wynikiem tego, że ludzka DSG1 ma znacznie dłuższy region cytoplazmatyczny od DSG3, mogłaby więc wydajniej i intensywniej wiązać IgG właśnie [10]. Jest ciekawe w tym kontekście, że to niższe poziomy przeciwciał anty-DSG1 od przeciwciał anty-DSG3 zwiastowały zagrożenie nawrotem u chorych poddanych leczeniu rytuksymabem jako terapii wyjściowej [11]. Wykrycie tylko pęcherzycowych złogów C3 powinno być interpretowane ostrożnie, bo C3 ulega uczynnieniu na drogach klasycznej, alternatywnej lub lektynowej. Uczynnienie na drodze lektynowej, w przeciwieństwie do dróg klasycznej i alternatywnej, nie jest zapoczątkowane odpowiedzią przeciwciałową. Należy więc dążyć do wykrycia złogów IgG, podklas IgG4 i/lub IgG1 lub IgA, a nie tylko C3, bo izolowane złogi C3 niekoniecznie świadczą o autoimmunizacyjnej naturze schorzenia, zwłaszcza gdy jest niemożność zidentyfikowania antygenu technikami serologicznymi. Nasilenie złogów można ocenić subiektywnie, używając skali plusowej, czyli oddając je liczbą plusów.

Ponieważ najbardziej immunogenne epitopy zlokalizowane są na zewnątrzkomórkowych fragmentach desmosomalnych białek adhezyjnych, więc złogi immunoreaktantów odkładają się na powierzchni keratynocytów (**Rycina 2A–C**). Układ tych złogów oceniany DIF w 2D przypomina sieć rybacką, inaczej kabaretki (w angielszczyźnie medycznej określa się te wzory odkładania jako fish-net lub chicken-wire patterns). Jednak złogi zwłaszcza IgG4 uwidaczniane rutynowymi powiększeniami zazwyczaj skupiają się w sposób ziarnisty na powierzchni keratynocytów, po prostu w sposób nieciągły. Stąd zaproponowano, aby taki układ złogów porównać do kropel rosy na pajęczynie (dewdrops on a spider web pattern, ang.) [12]. Subiektywne obrazowe techniki DIF zazwyczaj nie umożliwiają jednoznacznego różnicowania chorób kręgu PF od chorób kręgu PV. W rumieniowatej PF istotne rozpoznawczo może jednak być stwierdzenie gruboziarnistych złogów IgM układających się pasmowato w połączeniu skórno-naskórkowym. Koncepcyjnie, techniki sztucznej inteligencji mogłyby być pomocne w interpretacji obrazów DIF.

DIF u chorych na pęcherzycę IgA wykazuje co najmniej dwa wzory reakcji: w typie SPD wykrywa się złogi IgA typu sieci rybackiej w górnych warstwach naskórka, a w typie IEN w dolnych warstwach lub w całym naskórku.

ted by immunohistochemical techniques on tissue sections fixed in a 10% buffered formalin solution and embedded in paraffin. This would be valuable in situations where there are no specialized laboratories and/or no tissue specimens available for DIF. There has even been a report [18] on the utility of DIF on paraffin sections after deparaffinization performed on essentially lesional tissue. In the case of PV and PF, the images obtained were unambiguous in terms of interpretation. On the other hand, it has been suggested that the assessment of IgG4 deposits in immunohistochemistry from eruptive tissue in acantholytic diseases may be deceptive [19].

Biochemical-molecular serological techniques

The material for these tests should be collected and sent in accordance with the online recommendations of a specific laboratory. As far as biochemical-molecular techniques are concerned, practical multiparametric kits are currently available to replace the previously used mono-

Ponieważ ekspresja autoantygenów pęcherzycowych zachodzi nie tylko w pozamieszkowym, ale tez mieszkowym nabłonku wielowarstwowym płaskim [13], więc włosy wyszarpnięte z owłosionej skóry głowy można by wykorzystać do mniej inwazyjnej modyfikacji DIF [11–16] (**Rycina 3**). Modyfikacja ta umożliwia wykrycie złogów pęcherzycowych, nawet gdy owłosiona skóra głowy jest wolna od wykwitów. Jednak ta modyfikacja jest bardziej skomplikowana technicznie od tradycyjnej DIF oraz nie do wykonania u osób całkowicie łysych. Są sugestie oparte o przegląd systematyczny i metaanalizę piśmiennictwa [17], że w pęcherzycy immunoreaktanty można by wykrywać technikami immunohistochemicznymi na skrawkach tkanki utrwalonej w 10% buforowanym roztworze formaliny i zatopionej w parafinie. Byłoby to wartościowe w sytuacjach, gdy nie istnieją wyspecjalizowane pracownie i/lub nie ma dostępnych wycinków tkankowych do DIF. Opublikowano nawet doniesienie [18] o użyteczności DIF na odparafinowanych skrawkach parafinowych tkanki zasadniczo wykwitowej. W przypadku PV i PF uzyskiwane obrazy były jednoznaczne pod względem inter-

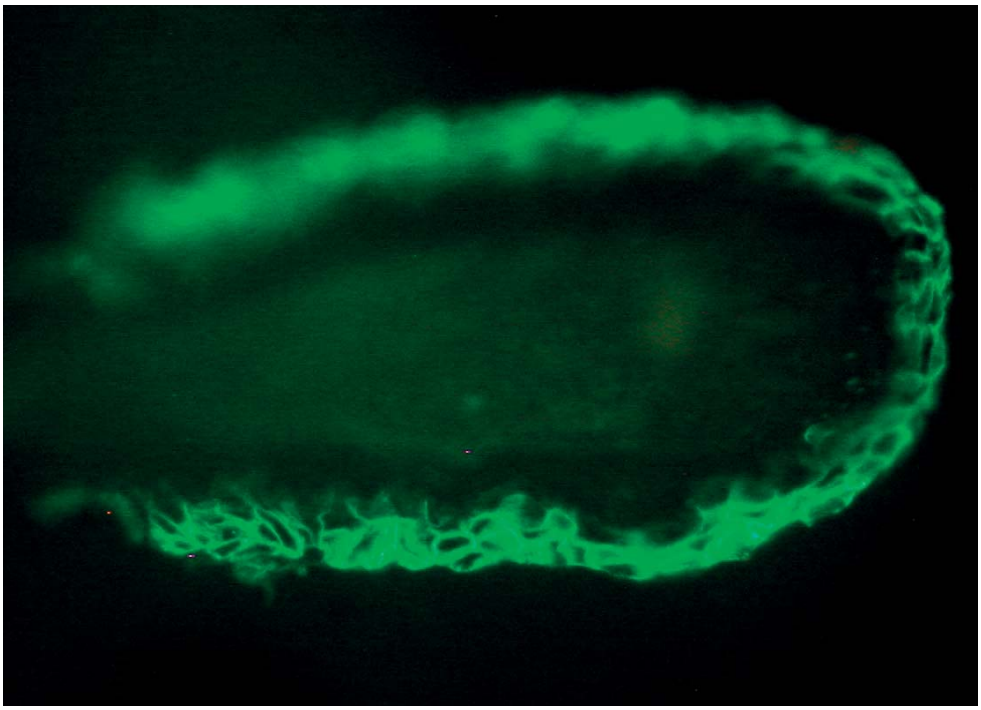

▲ Figure 3. DIF of plucked scalp hair in a middle-aged man with PF recurrence with erythema annulare centrifugum-like lesions. Pemphigus IgG4 deposits in the outer root sheath of the hair were revealed

▲ *Rycina 3. DIF włosów wyszarpniętych z owłosionej skóry głowy u mężczyzny w średnim wieku z nawrotem PF z wykwitami typu erythema annulare cenrifugum. Ujawniono pęcherzycowe złogi IgG4 w pochewce zewnętrznej włosa*

parametric techniques [20–22]. The hexaparametric ELISA contains DSG1, DSG3, BP180, BP230, enwoplakine and type VII collagen. This enables the assessment of serum antibodies in the IgG class against specific, most immunogenic epitopes of these proteins in a single assay, being of key diagnostic importance. This technique allows for molecular identification of autoantigen in an objective way, minimizing ambiguities in the results resulting from the use of imaging techniques. On the other hand, the six-parametric IIF in the mosaic system has the following substrates: DSG1 transfected cells, DSG3 transfected cells, BP230 transfected cells, BP180 construct, monkey esophagus and split primate skin. The monkey esophagus IIF will be positive (reticular luminous pattern) in the case of autoimmunity against any immunogenic keratinocyte surface antigen, but does not allow molecular identification of the autoantigen. Nevertheless, in rare cases of pemphigus disorders that do not exhibit IgG antibodies to aminoterminal fragments of DSG and, more broadly, in cases with autoimmunity to autogens other than DSG1 and DSG3, this may be diagnostically beneficial. Mosaic IIF can be easily adapted to assess not only IgG antibodies but also IgG4 and especially IgA (beneficial in diagnosing pemphigus diseases mediated by IgA), which is not possible in multiparametric ELISA. However, IIF on the monkey esophagus can be too sensitive, for example in biological relatives with pemphigus diseases, so it is not suitable for diagnosis in isolation from DIF. The use of absorbent AB [12], developed to preabsorb serum antibodies against blood group antigens, can minimize false-positive results in IIF. Pemphigus antibodies can also be detected by the mosaic technique of IIF in a few individuals from the general population [23]. It should be emphasized that the evaluation of the results of the IIF mosaic technique is subjective, or interpretative. Both multiparametric ELISA and IIF mosaic ELISA allow for semi-quantitative assessment of serum antibody levels and titers, respectively. They can be used to some extent to monitor disease activity, response to treatment, and risk of relapse. The finding of antibodies to not only DSG3 but also DSG1 heralds the risk of clinical relapse in PV patients treated with rituximab [24]. In PV patients treated with rituximab, the presence of 3 or more IgG subclasses of antibodies to DSG3, especially when it is an IgG3 subclass, has a predictive value regarding the risk of recurrence [25]. In order to reduce the occurrence of misleading

pretacyjnym. Z drugiej strony sugerowano, że ocena złogów IgG4 w badaniu immunohistochemicznym z tkanki wykwitowej w chorobach akantolitycznych może być zwodnicza [19].

Biochemiczno-molekularne techniki serologiczne

Materiał do tych badań powinien być pobierany i przesyłany zgodnie z internetowo dostępnymi zaleceniami konkretnego laboratorium. Jeżeli chodzi o biochemiczno-molekularne techniki serologicznie, to obecnie dostępne są praktyczne zestawy wieloparametryczne zastępujące wcześniej używane techniki monoparametryczne [20–22]. Co ważne, w celu obiektywizacji tych metod badania ich użyteczności były wieloośrodkowe, przy użyciu surowic od chorych z różnych kręgów etnicznych. ELISA sześcioparametryczna ma DSG1, DSG3, BP180, BP230, enwoplakinę oraz kolagen typu VII. Umożliwia to w jednym oznaczeniu ocenę przeciwciał surowiczych w klasie IgG wobec konkretnych, najbardziej immunogennych epitopów tych białek, mając kluczowe znaczenie diagnostyczne. Technika ta pozwala na molekularną identyfikację autoantygenu w obiektywny sposób, minimalizując niejednoznaczności wyników oznaczeń wynikających z używania technik obrazowych. Z kolei obrazowa sześcioparametryczna IIF w systemie mozaikowym ma następujące substraty: komórki transfekowane DSG1, komórki transfekowane DSG3, komórki transfekowane BP230, konstrukt BP180, przełyk małpi i rozszczepiona skóra naczelnych. IIF na przełyku małpim będzie dodatnia (siateczkowy wzór świecenia) w przypadku autoimmunizacji wobec jakiegokolwiek immunogennego antygenu powierzchniowego keratynocytu, nie umożliwiając jednak molekularnej identyfikacji autoantygenu. Niemniej jednak, w rzadkich przypadkach schorzeń pęcherzycowych, które nie wykazują przeciwciał IgG wobec aminoterminalnych fragmentów DSG i szerzej w przypadkach z autoimmunizacją wobec autogenów innych niż DSG1 i DSG3 może to być korzystne rozpoznawczo. Mozaikową IIF można łatwo dostosować do oceny nie tylko przeciwciał IgG, ale też IgG4 i zwłaszcza IgA (korzystne w diagnozowaniu schorzeń pęcherzycowych mediowanych przez IgA), co nie jest możliwe w wieloparametrycznej ELISA. Jednak IIF na przełyku małpim bywa zbyt czuła, przykładowo u krewnych biologicznych chorych na schorzenia pęcherzycowe, nie nada-

results depending on the kinetics of autoantibodies [26] leading to their clearance (autoantibody clearance), they should not be performed more frequently than once every 4 months.

The evaluator of immunofluorescent images on tissue substrates must be able to distinguish between the pemphigus-specific staining and the paramembrane cytoplasmic staining of keratinocytes [27]. In general, such an evaluator of immunopathological imaging techniques must be able to distinguish between preparatory artefacts and epiphenomena and pathognomonic patterns of genuine positivity. Therefore, the personal experience of such a person in the field of image interpretation in imaging techniques is crucial for issuing a reliable decision to the clinician. From a practical point of view, therefore, we should strive to replace subjective imaging techniques with objective biochemical--molecular techniques.

The main antigenic specificities for antibodies in pemphigus diseases are presented below [28, 29]. DSG1 is an autoantigen for IgG antibodies in nonendemic PF, endemic PF, seborrheic PF, erythematosus PF, drug--mediated PF. DSG3 is an autoantigen for IgG antibodies in the mucosal-dominant PV form, cutaneous PV and PV vegetans. The autoantigen for IgG antibodies in drug-mediated PV, herpetiform PV is DSG3 with variable recognition of DSG1. DSG3 together with DSG1 are autoantigens for IgG antibodies in the mucocutaneous form of PV. Thus, the reaction with DSG1 allows the diagnosis of PF disease, and with DSG3 of PV disease. In SPD type IgA pemphigus, the autoantigen is desmocollin 3, but in IEN type IgA pemphigus the antigen is unknown. In pemphigus IgG/IgA (suggested intercellular IgG/IgA dermatosis), desmocollin 1–3 has been suggested as antigens, but there are cases with a multivalent response or autoantiges cannot be detected. If erythematosus PF is suspected, a serum test should also be performed, for example with the ANA Profile 3 immunoblot type test.

An ELISA kit has also been developed to assess antibodies to desmocollin, but it is not very popular due to the rarity of this antigenic specificity in pemphigus diseases [30].

Rare antigenic specificities of antibodies in both IgG and IgA classes can be studied using the immunoblot technique. However, this technique is used in specialized laboratories that perform it on a non-commercial, in-house basis.

je się więc do diagnozowania w oderwaniu od DIF. Zastosowanie absorbentu AB [12] opracowanego w celu wstępnej absorpcji przeciwciał w surowicy przeciwko antygenom grup krwi może zminimalizować wyniki fałszywie dodatnie w IIF. Przeciwciała pęcherzycowe można wykryć mozaikową techniką IIF również u nielicznych osób z populacji ogólnej [23]. Trzeba podkreślić, że ocena wyników obrazowej mozaikowej techniki IIF jest subiektywna, inaczej interpretacyjna. Zarówno ELISA wieloparametryczna, jak i mozaikowa IIF pozwalają na półilościową ocenę odpowiednio poziomu i miana przeciwciał surowiczych. Można je w pewnym zakresie wykorzystać do monitorowania aktywności choroby, odpowiedzi na leczenie i zagrożenia nawrotem. Stwierdzenie przeciwciał wobec nie tylko DSG3, ale też DSG1 zwiastuje ryzyko nawrotu klinicznego u chorych na PV leczonym rytuksymabem [24]. U chorych na PV leczonych rytuksymabem obecność 3 lub więcej podklas IgG przeciwciał wobec DSG3, zwłaszcza gdy jest to podklasa IgG3, ma wartość predykcyjną odnośnie do zagrożenia nawrotem [25]. W celu ograniczenia uzyskiwania mylących wyników zależnych od kinetyki autoprzeciwciał [26] prowadzącej do ich usuwania (autoantibody clearance, ang.) nie powinno się ich wykonywać częściej niż raz na 4 miesiące.

Oceniający preparaty immunofluorescencyjne na substratach tkankowych musi umieć odróżnić świecenie właściwe dla pęcherzycy od przybłonowego świecenia cytoplazmatycznego keratynocytów [27]. Uogólniając, taki oceniający immunopatologiczne techniki obrazowe musi umieć odróżnić artefakty preparacyjne i epifenomeny od patognomonicznych wzorów świeceń. Osobiste więc doświadczenie takiej osoby w zakresie interpretacji obrazów w technikach obrazowych jest kluczowe dla wydania klinicyście miarodajnego rozstrzygnięcia. Z praktycznego punktu widzenia należy więc dążyć do zastąpienia subiektywnych technik obrazowych obiektywnymi technikami biochemiczno-molekularnymi.

Poniżej przytoczono główne swoistości antygenowe dla przeciwciał w schorzeniach pęcherzycowych [28, 29]. DSG1 jest autoantygenem dla przeciwciał IgG w nieendemicznej PF, endemicznej PF, łojotokowej PF, rumieniowatej PF, PF mediowanej przez leki. DSG3 jest autoantygenem dla przeciwciał IgG w śluzówkowodominującej postaci PV, skórnej postaci PV i bujającej PV. Autoantygenem dla przeciwciał IgG w opryszczkowatej PV i PV mediowanej

Conceptually, protein microarray techniques for assessing both IgG and IgA antibodies could eliminate other methods currently used in the serological diagnostic process. These techniques would enable a holistic assessment of autoantigenic specificity, not just those considered pathogenic and universally accepted as targets for pemphigus autoimmunity.

Histological examination with hematoxylin and eosin staining (H + E)

The biopsy should not be divided into two parts, one for DIF and the other for H+E, as this can destroy the tissue architecture, hindering both diagnostic processes. It is appropriate to take two separate biopsies. Specimens up to H+E should be fixed in a 10% buffered formalin solution, embedded in paraffin, and cut in a microtome. The waiting time for an H+E result compared to a DIF result is longer. For the H + E test in PV, it is best to collect a fresh cutaneous vesicle (the smaller the bullous lesion, the better) in its entirety. In the absence of a fresh follicle, the Asboe-Hansen symptom can be performed, and a biopsy can be taken from the dilated part of the primary lesion. In lesions on mucous membranes, the active edge of the erosion must be taken to obtain epithelium. The histopathological picture of PV, like any dermatosis, differs in time and space and is not specific to PV, although it is very characteristic of it. Initially, a sparse perivascular infiltration containing eosinophils in the papillary layer of the dermis can be found. Sometimes the infiltration is mixed, even with numerous neutrophils. Eosinophils and neutrophils are scattered in the epidermis with accompanying spongiosis. There are vacuoles between basal keratinocytes and in the spinous layer and in the epithelial structures of the appendages. Such images are found in the uncommon urticarial stage of PV especially in the herpetifom PV variety. In the mature PV period, a continuous gap between the basal and spinous layers is found in the epidermis and epithelial structures of the adnexa with variable numbers of eosinophils and neutrophils and round, loose, acantholytic keratinocytes within the fissure. Many times in the histopathological picture of the mature PV period, we are struck by the almost complete absence of inflammatory cells in the eruptions (this, of course, has its

przez leki jest DSG3 ze zmiennym rozpoznawaniem DSG1. DSG3 łącznie z DSG1 są autoantygenami dla przeciwciał IgG w śluzówkowo-skórnej postaci PV. Tak więc reakcja z DSG1 umożliwia rozpoznanie choroby z kręgu PF, a z DSG3 choroby z kręgu PV. W pęcherzycy IgA typu SPD autoantygenem jest desmokolina 3, jednak w pęcherzycy IgA typu IEN antygen nie jest znany. W pęcherzycy IgG/IgA (sugerowana nazwa angielskojęzyczna intercellular IgG/IgA dermatosis) desmokoliny 1–3 sugerowano jako antygeny, jednak są przypadki z wieloważną odpowiedzią lub też autoantygenów nie udaje się wykryć. Przy podejrzeniu rumieniowatej PF należy wykonać również badanie surowicy przykładowo testem *ANA* Profil 3.

Opracowano też zestaw ELISA do oceny przeciwciał wobec desmokolin, ale jest on niezbyt popularny z racji rzadkości tej swoistości antygenowej w schorzeniach pęcherzycowych [30].

Rzadkie swoistości antygenowe przeciwciał zarówno w klasie IgG, jak i IgA można badać techniką immunoblotu. Jednak ta technika jest używana w konkretnych pracowniach, które ją wykonują na niekomercyjnej zasadzie wewnątrzzakładowej (in-house, ang.).

Koncepcyjnie, techniki mikromacierzy białkowych (protein microarrays, ang.) do oceny przeciwciał zarówno IgG, jak i IgA mogłyby wyeliminować inne techniki obecnie stosowane w serologicznym procesie diagnostycznym. Techniki te umożliwiałyby całościową ocenę swoistości autoantygenowych, a nie tylko tych uważanych za patogenne i uniwersalnie akceptowanych jako cele autoimmunizacji pęcherzycowej.

Badanie histologiczne z barwieniem hematoksyliną i eozyną (H + E)

Nie należy dzielić bioptatu na dwie części, jedną do DIF, a drugą do H + E, bo takie działanie może zniszczyć architekturę tkanki, utrudniając oba procesy diagnostyczne. Właściwe jest pobranie dwóch oddzielnych wycinków. Wycinki do H + E powinny być utrwalone w 10% buforowanym roztworze formaliny, zatopione w parafinie i skrawane w mikrotomie. Oczekiwanie na wynik H + E w porównaniu z wynikiem DIF jest dłuższe.

Do badania H + E w PV najlepiej pobrać świeży skórny pęcherzyk (im mniejszy wykwit

clinical reflection, because the blister/erosion is located in such cases on the basis of non-inflammatory skin). Basal keratinocytes can form a row of tombstones. Sometimes the base of the bladder rests on the basal layer lining the elongated dermal papillae (villi image). Late lesion shows signs of reepithelialization with blisters, below which there are several layers of keratinocytes. The morphology of skin and mucous membrane lesions in PV is the same. Three microbial features of PV are characteristic: 1) pronounced involvement of epithelial structures of the appendages: hair follicles, sebaceous glands, and even eccrine glands, 2) tendency of the epidermis to remain coherent beyond the immediate area of the lesion, and 3) suprabasilar location of the intraepidermal fissure. In PV vegetans, which is characterized by autoimmunity to DSG3 like other clinical PV variants, the histological picture is different, however, because intraepidermal spongiosis with exocytosis of eosinophils that can coat the acantholytic keratinocytes (eosinophilic spongiosis) can be seen. In the mature period of PV vegetans, a prominent eosinophil infiltration in the hyperplastic epidermis forms intraepidermal eosinophilic microabscesses without a clear fissure. However, this abundant inflammation may be beneficial in terms of prognosis, because PV vegetans is relatively easy to treat with modalities used in pemphigus diseases [31].

In the case of PF, a specimen for H + E of 4–6 mm in size should be taken from a fresh vesicle (up to 24 hours from the appearance) or from the edge of a fresh erosion which is an evolutionary lesion of a bullous lesion (bullous lesions in PF are so impermanent that it is difficult to find such a lesion with an uninterrupted cover), better using the "shaving biopsy" method than with a biopsy punch, which makes it possible to assess a larger fragment of the epidermis and the papillary layer of the skin, without the reticular layer of the dermis and subcutaneous tissue, which is unnecessary for diagnostics. An acantholytic subcorneal fissure is observed in the granular layer or in the upper part of the spinous layer. The absence of a blister roof is more commonly observed; however, single acantholytic cells can be seen on the surface of the erosion. In longer-lasting skin lesions, acantholytic cells become acidophilic as they age, which resembles dyskeratotic cells. PF is characterized by the exfoliation of these acantholytic-dyskeratotic cells, which is different from the exfoliation of keratin scales in the normal stratum corneum.

pęcherzowy tym lepiej) w całości. W przypadku braku świeżego pęcherzyka można wykonać objaw Asboe-Hansena i pobrać biopsję z rozszerzonej części pierwotnej zmiany. W zmianach na błonach śluzowych trzeba pobrać czynny brzeg nadżerki, aby uzyskać nabłonek. Obraz histopatologiczny PV, jak każdej dermatozy, różni się w czasie i przestrzeni i nie jest dla PV swoisty, aczkolwiek jest bardzo dla niej charakterystyczny. Początkowo można stwierdzić mierny okołonaczyniowy naciek zawierający eozynofile w warstwie brodawkowatej skóry właściwej. Niekiedy naciek jest mieszany, nawet z licznymi neutrofilami. Eozynofile i neutrofile są rozproszone w naskórku z towarzyszącą spongiozą. Są wakuole między podstawnymi keratynocytami i w warstwie kolczystej oraz w nabłonkowych strukturach przydatków. Takie obrazy spotyka się w nieczęsto spotykanym okresie pokrzywkowatym PV, zwłaszcza w opryszczkowatej odmianie PV. W dojrzałym okresie PV stwierdza się ciągłą szczelinę między warstwą podstawną a kolczystą w naskórku i nabłonkowych strukturach przydatków ze zmienną liczbą eozynofilów i neutrofilów i okrągłymi, luźnymi, akantolitycznymi keratynocytami w obrębie szczeliny. Wielokrotnie w obrazie histopatologicznym dojrzałego okresu PV uderza niemal zupełny brak komórek zapalenia w wykwitach (ma to oczywiście swoje odbicie kliniczne, bo pęcherz/nadżerka umiejscowiona jest w takich wypadkach na podłożu niezapalnie zmienionej skóry). Podstawne keratynocyty mogą układać się w obraz rzędu nagrobków (row of tombstones, ang.). Czasami podstawa pęcherza spoczywa na warstwie podstawnej wyściełającej wydłużone brodawki skórne (obraz kosmków). Późna zmiana wykazuje cechy reepitelializacji z pęcherzami, poniżej których jest kilka warstw keratynocytów. Morfologia zmian skórnych i na błonach śluzowych w PV jest taka sama. Trzy cechy drobnowidowe PV są znamienne: 1) wyraźne zajęcie struktur nabłonkowych przydatków: mieszków włosowych, gruczołów łojowych, a nawet ekrynowych, 2) tendencja naskórka do pozostania spójnym poza najbliższą okolicą zmiany, 3) nadpodstawne umiejscowienie szczeliny śródnaskórkowej. W bujającej PV, które cechuje się przecież autoimmunizacją wobec DSG3, jak pozostałe odmiany kliniczne PV, obraz histologiczny jest jednak odmienny, bo widuje się śródnaskórkową spongiozę z egzocytozą eozynofilów, które mogą opłaszczać keratynocyty akantolityczne (eosinophilic spongiosis, ang.). W dojrzałym okresie bujającej PV wybitny naciek z eozy-

Acantholytic fissures and acantholytic dyskeratosis can also be seen in hair follicles. Assessment of these less obvious features requires experience in histopathological diagnosis of pemphigus and the clinician's suggestion of PF is particularly helpful here. Neutrophils may accumulate in the contents of older subcorneal vesicles or on the surface of erosions in response to secondary superinfection, which may raise the suspicion of a number of diseases with subcorneal neutrophilic pustules [2, 32]. The interpretation of H+E images may have been more difficult in PF compared to PV, because obtaining intact subcorneal separation in PF in H+E preparation is more difficult than obtaining intact suprabasilar separation in PV, and these separations are diagnostically important.

When evaluating H + E preparations, attention should be paid to the presence of ectopic lymphoid structures (ectopic lymphoid-like structures, ELSs, or tertiary lymphoid structures, TLSs). Their detection may indicate the localization of the active pemphimphigus process (a favorable phenomenon), but herald difficulties in response to systemic immunosuppressive treatment (an unfavorable phenomenon) [33–35]. The detection of ELSs/TLSs has a practical clinical aspect, because then it would be advisable to intensively treat the stubborn pemphigus lesion with intralesional injections of GCSs or intralesional rituximab.

Miniaturization of the sebaceous glands is a histopathological feature observed in scalp samples of patients with PV and PF [36].

In SPD type IgA pemphigus, the gap transforming into a pustule is formed subcorneally, and in IEN type IgA pemphigus, fissures transforming into pustules can form in the lower part of the epidermis or in the entire epidermis. In both types, acantholysis can be found, more often scattered, and significant neutrophil infiltration in the epidermis; However, there are patients in whom acantholytic keratinocytes cannot be detected. It can be said that the histopathological feature of pemphigus IgA, which distinguishes it from PV and PF, is that acantholysis must be sought more carefully in the preparation.

In pemphigus IgG/IgA, the H + E test may be important for diagnosis when it enables the detection of acantholysis.

In general, Tzanck's cytological smears performed using May-Grünwald-Giemsa staining and H+E histology have only an auxiliary value, as they cannot detect the immunological nature

nofilów w hiperplastycznym naskórku tworzy śródnaskórkowe mikroropnie eozynofilowe bez wyraźnej szczeliny. To obfite zapalenie może jednakże być korzystne rokowniczo, bo bujająca PV względnie łatwo poddaje się właściwemu leczeniu stosowanemu w schorzeniach pęcherzycowych [31].

W przypadku PF wycinek do H + E wielkości 4–6 mm powinien być pobrany ze świeżego pęcherzyka (do 24 godzin od pojawienia się) lub z brzegu świeżej nadżerki będącej wykwitem ewolucyjnym wykwitu pęcherzowego (wykwity pęcherzowe w PF są tak nietrwałe, że trudno znaleźć taki wykwit o nieprzerwanej pokrywie), lepiej metodą „na igle" („shaving biopsy", ang.) niż sztancą, co daje możliwość oceny większego fragmentu naskórka i warstwy brodawkowatej skóry, bez niepotrzebnej do diagnostyki warstwy siateczkowatej skóry właściwej i tkanki podskórnej. Spostrzega się akantolityczną szczelinę podrogową w warstwie ziarnistej lub w górnej części warstwy kolczystej. Częściej obserwowany jest brak pokrywy pęcherza, jednak można zobaczyć pojedyncze akantolityczne komórki na powierzchni nadżerki. W dłużej utrzymujących się wykwitach skórnych komórki akantolityczne starzejąc się, stają się kwasochłonne, co przypomina komórki dyskeratotyczne. Dla PF charakterystyczne jest złuszczanie tych komórek akantolityczno-dyskeratotycznych, odmienne od złuszczania łusek keratynowych w prawidłowej warstwie rogowej. Akantolityczne szczeliny i akantolityczną dyskeratozę można dostrzec również w mieszkach włosowych. Ocena tych mniej oczywistych cech wymaga doświadczenia w histopatologicznym rozpoznawaniu pęcherzyc i szczególnie pomocna jest tu sugestia rozpoznania PF ze strony klinicysty. W treści starszych podrogowych pęcherzyków lub na powierzchni nadżerek mogą gromadzić się neutrofile w odpowiedzi na wtórne nadkażenie, co może nasuwać podejrzenie szeregu chorób z podrogowymi krostami neutrofilowymi [2, 32]. Interpretacja obrazów H + E może był trudniejsza w PF w porównaniu do PV, ponieważ uzyskanie w preparatyce H + E nienaruszonego rozwarstwienia podrogowego w PF jest trudniejsze od uzyskania nienaruszonego rozwarstwienia nadpodstawnego w PV, a rozwarstwienia te są istotne rozpoznawczo.

Oceniając preparaty H + E, powinno się zwrócić uwagę na obecność ektopowych struktur limfoidalnych (nazewnictwo angielskojęzyczne: ectopic lymphoid-like structures, ELSs, inaczej tertiary lymphoid structures, TLSs). Ich

of pemphigus. Therefore, despite the fact that in PV patients DIF was positive in 98% of patients, while in H+E acantholysis was observed in 95% of the subjects, the conclusions of the authors of this report that H+E performed in the case of suspected PV is as effective a diagnostic tool as DIF and ELISA [37] should be considered incorrect. Moreover, numerous non-cancerous skin diseases in H+E histology show a very limited number of patterns. Acantholysis is a non-specific phenomenon [38] and can be observed in numerous dermatoses with a disseminated, nevoid, and focal arrangement; it may even be an accidental finding. In such cases, however, the histology H + E of a given lesion undergoing spatiotemporal evolution, if properly evaluated, should provide clues/hints suggesting the necessary immunopathological tests to rule out pemphigus disease. H+E histology, assessed by a skilled pathologist, ideally a dermatopathologist familiar with the interpretation of both clinical and dermatopathological data, can be invaluable in differentiating pemphigus lesions from malignant ones, especially on mucosa. It is worth noting that H+E histology may also suggest these key immunopathological tests in a situation where the clinician orders this test only after ineffective treatment of dermatosis incorrectly diagnosed at the clinical level, without suspecting pemphigus disease, and obtains a result in which histological features of pemphigus are found [35]. The ability to assess clinical-pathological interdependence is therefore crucial in diagnostic work [31, 32]. This interdependence/interrelationship should not be called a "correlation", which in this sense is a catchy colloquialism, because correlation is a measurable mathematical concept. Thus, the H+E test should not be considered a crucial, otherwise indispensable element of the diagnostic process of pemphigus disorders to be performed routinely. However, in clinically inconclusive cases, particularly in cases involving IgA autoimmunity, as well as in particular patients with disseminated comorbidities [32], it may provide clinicians with important clues regarding diagnosis.

Final remarks

In the case of scalp involvement, trichoscopic examination [39] observed red dots with a whitish halo and lace-like vessels in PV, and in PF linear serpentine vessels, dotted vessels, arbo-

wykrycie może bowiem świadczyć o miejscowym zlokalizowaniu czynnego procesu pęcherzycowego (zjawisko korzystne), lecz zwiastować trudności w odpowiedzi na układowe leczenie immunosupresyjne (zjawisko niekorzystne) [33–35]. Wykrycie ELSs/TLSs ma praktyczny aspekt kliniczny, bo wtedy celowe byłoby intensywne leczenie miejscowe wykwitu pęcherzycowego trwającego uporczywie doogniskowymi wstrzyknięciami GKS lub rytuksymabem doogniskowo.

Miniaturyzacja gruczołów łojowych jest cechą histopatologiczną obserwowaną w próbkach owłosionej skóry głowy pacjentów z PV, jak i PF [36].

W pęcherzycy IgA typu SPD szczelina przekształcająca się w krostę tworzy się podrogowo, a w pęcherzycy IgA typu IEN szczeliny przekształcając się w krosty, mogą się tworzyć w dolnej części naskórka lub w całym naskórku. W obu typach można stwierdzić akantolizę, częściej rozproszoną i znaczny naciek neutrofilowy w naskórku; jednak są chorzy, u których akantolitycznych keratynocytów nie udaje się wykryć. Można powiedzieć, że cechą histopatologiczną pęcherzycy IgA, odróżniającą ją od PV i PF, jest to, że akantolizy trzeba w preparacie szukać uważniej.

W pęcherzycy IgG/ IgA badanie H + E może być istotne rozpoznawczo, gdy umożliwi wykrycie akantolizy.

Uogólniając, rozmazy cytologiczne Tzancka wykonane przy użyciu barwienia Maya-Grünwalda-Giemsy oraz histologia H + E mają jedynie wartość pomocniczą, gdyż nie można za ich pomocą wykryć natury immunologicznej pęcherzycy. Dlatego, mimo że u chorych na PV DIF pozytywne było u 98% pacjentów, natomiast w H + E akantolizę obserwowano u 95% badanych, wnioskowanie autorów tego doniesienia, że H + E wykonywane w przypadku podejrzenia PV jest równie skutecznym narzędziem diagnostycznym, co DIF i ELISA [37] należy uznać za błędne. Co więcej, liczne nienowotworowe choroby skóry w histologii H + E wykazują bardzo ograniczoną liczbę wzorów. Akantoliza jest zjawiskiem niespecyficznym [38] i można ją zaobserwować w rozlicznych dermatozach o układzie rozsianym, newoidalnym i ogniskowym; może ona być nawet przypadkowym znaleziskiem. W takich jednak razach histologia H + E danej zmiany podlegającej ewolucji przestrzenno-czasowej, jeśli zostanie właściwie oceniona, powinna dostarczyć wskazówek sugerujących wykonanie niezbędnych badań immunopatologicznych

rizing vessels, yellow diffuse scaling, white diffuse scaling, white polygonal structures, yellow hemorrhagic crusts, and yellow dots with a whitish border ("fried egg mark"). However, trichoscopic examination, like H + E, does not allow to capture autoimmunity, but only trichoscopic features suggesting also pemphigus diseases. Microscopic features of pemphigus were also detected by non-invasive reflectance confocal microscopy and optical coherence tomography, but the authors of this report themselves stated [40] that immunopathological tests, otherwise used to diagnose pemphigus as early as the 1960s [41], are crucial in laboratory diagnostic procedures.Nevertheless, both imaging and biochemical-molecular techniques are developing at a galloping pace, so their prudent adaptation to the diagnosis of pemphigus diseases is desirable if they offer a significant diagnostic benefit, while being as minimally invasive and "friendlier" as possible for the person performing laboratory work. It should also be mentioned that there are cases in which combinations of imaging and biochemical-molecular techniques detect features of coexistence of pemphigus diseases and with autoimmunity towards the cutaneous-epidermal junction [42]. This is not only a trivial casuistry, because such cases show that rigid nosology and categorization of autoimmune bullous diseases do not correspond to reality. In conclusion, it is the precise clinical-laboratory diagnosis that should be the starting point for choosing the appropriate treatment procedure [43].

w celu wykluczenia schorzenia pęcherzycowego. Histologia H + E, oceniona przez wprawnego patologa, idealnie dermatopatologa obeznanego z interpretacją zarówno danych klinicznych, jak i dermatopatologicznych, może być nieoceniona w różnicowaniu zmian pęcherzycowych od złośliwych, szczególnie na błonach śluzowych. Warto podkreślić, że histologia H + E może też zasugerować wykonanie owych kluczowych badań immunopatologicznych w sytuacji, gdy klinicysta dopiero po nieskutecznym leczeniu dermatozy nietrafnie zdiagnozowanej na poziomie klinicznym, nie podejrzewając schorzenia pęcherzycowego, zleca jedynie to badanie i otrzymuje wynik, w którym stwierdza się histologiczne cechy owego schorzenia [35]. Umiejętność oceny współzależności kliniczno-patologicznej jest więc kluczowa w pracy diagnostycznej [31, 32]. Nie należy nazywać owej współzależności terminem „korelacja", który w tym znaczeniu jest chwytliwym potocyzmem, bo korelacja jest mierzalnym pojęciem matematycznym. Tak więc badanie H + E nie powinno być uważane za kluczowy, inaczej niezbędny element procesu diagnostycznego schorzeń pęcherzycowych do rutynowego wykonywania. Jednak w przypadkach niejednoznacznych klinicznie, szczególnie z udziałem autoimmunizacji IgA, a także zwłaszcza u chorych z rozsianymi dermatozami współistniejącymi [32] może dać klinicyście istotne wskazówki odnośnie do rozpoznania.

Spostrzeżenia końcowe

W przypadku zajęcia owłosionej skóry głowy, badaniem trichoskopowym [39] obserwowano w PV czerwone kropki z białawą aureolą i naczyniami jak koronki (lace-like, ang.), a w PF linijne naczynia serpentynowe, naczynia kropkowane, naczynia drzewiaste, żółte rozproszone łuszczenie, białe rozproszone łuszczenie, białe struktury wielokątne, żółte strupy krwotoczne i żółte kropki z białawą obwódką („znak smażonego jajka", „fried egg mark", ang.). Jednak badanie trichoskopowe, podobnie jak H + E, nie pozwala na uchwycenie autoimmunizacji, a jedynie trichoskopowych cech sugerujących także schorzenia pęcherzycowe. Drobnowidowe cechy pęcherzycy wykrywano też nieinwazyjnie refleksyjną mikroskopią konfokalną i koherencyjną tomografią optyczną, jednak sami autorzy tego doniesienia stwierdzili [40], że to badania immunopatologiczne, skądinąd zastosowane do

diagnozowania pęcherzycy już w latach 60. ubiegłego wieku [41], są kluczowe w pracownianym postępowaniu diagnostycznym. Niemniej jednak zarówno techniki obrazowe, jak i biochemiczno-molekularne rozwijają się galopująco, więc ich roztropne adaptowanie do rozpoznawania schorzeń pęcherzycowych jest pożądane, gdyby oferowały istotną korzyść diagnostyczną, będąc jednocześnie jak najmniej inwazyjne i „przyjaźniejsze" dla wykonującego pracę laboratoryjną. Należy też wspomnieć, że ukazują się opisy przypadków, u których kombinacjami technik obrazowych i biochemiczno-molekularnych wykrywa się cechy współistnienia schorzeń pęcherzycowych i z autoimmunizacją wobec połączenia skórno-naskórkowego [42]. Jest to nie tylko błaha kazuistyka, bowiem takie przypadki uwidaczniają, że sztywna nozologia i kategoryzacja autoimmunizacyjnych schorzeń pęcherzowych nie odpowiada rzeczywistości. Podsumowując, to właśnie precyzyjna diagnoza kliniczno-pracowniana powinna być punktem wyjścia do wyboru właściwego postępowania leczniczego [43].

Acknowledgements

Some of the issues discussed above were presented at the 3rd International Scientific and Training Conference "Multidimensional medical determinants of the beauty of the face". Poznań, October 15th, 2021, and published as a meeting abstract (Sworowska Julia, Jałowska Magdalena, Gornowicz-Porowska Justyna, Bowszyc-Dmochowska Monika, Dmochowski Marian. Involvement of facial skin surrounding nostrils: diagnostic importance of pemphigus vulgaris lesions around natural body orifices. J. Face Aesthet. 2021, Vol. 4, No. 2, p. 161.

Conflict of interest statement
The authors declares no conflict of interest.

Funding sources
There are no sources of funding to declare.

Oświadczenia

Niektóre zagadnienia omawiane powyżej przedstawiona na 3rd International Scientific and Training Conference "Multidimensional medical determinants of the beauty of the face". Poznań,October 15th 2021 i opublikowano jako streszczenie zjazdowe (Sworowska Julia, Jałowska Magdalena, Gornowicz-Porowska Justyna, Bowszyc-Dmochowska Monika, Dmochowski Marian. Involvement of facial skin surrounding nostrils: diagnostic importance of pemphigus vulgaris lesions around natural body orifices. J. Face Aesthet. 2021, tom 4, nr 2, s. 161.

Oświadczenie dotyczące konfliktu interesów
Autorzy deklarują brak konfliktu interesów w autorstwie oraz publikacji pracy.

Źródła finansowania
Autorzy deklarują brak źródeł finansowania.

References / *Piśmiennictwo*

1. Dmochowski M, Jałowska M, Bowszyc-Dmochowska M. Issues occupying our minds: Nomenclature of autoimmune blistering diseases requires updating, pemphigus vulgaris propensity to affect areas adjacent to natural body orifices unifies seemingly diverse clinical features of this disease. Front Immunol. 2022 Dec 19;13:1103375. https://doi.org/10.3389/fimmu.2022.1103375.
2. Hashimoto T, Teye K, Hashimoto K, Wozniak K, Ueo D, Fujiwara S, Inafuku K, Kotobuki Y, Jukic IL, Marinović B, Bruckner A, Tsuruta D, Kawakami T, Ishii N. Clinical and Immunological Study of 30 Cases With Both IgG and IgA Anti-Keratinocyte Cell Surface Autoantibodies Toward the Definition of Intercellular IgG/IgA Dermatosis. Front Immunol. 2018 May 7;9:994. https://doi.org/10.3389/fimmu.2018.00994.
3. Sirois DA, Fatahzadeh M, Roth R, Ettlin D. Diagnostic patterns and delays in pemphigus vulgaris: experience with 99 patients. Arch Dermatol. 2000 Dec;136(12):1569-70. https://doi.org/10.1001/archderm.136.12.1569.

4. Kim RH, Brinster NK. Practical direct immunofluorescence. Am J Dermatopathol. 2020 Feb;42(2):75-85. https://doi.org/10.1097/DAD.0000000000001516.
5. Jałowska M, Gornowicz-Porowska J, Seraszek-Jaros A, Bowszyc-Dmochowska M, Kaczmarek E, Dmochowski M. Clinical significance of umbilical region involvement in pemphigus vulgaris in a series of 81 ethnic Poles: a comparative analysis of the distribution of lesions in two infrequent locations. Postepy Dermatol Alergol. 2022 Apr;39(2):281-285. https://doi.org/10.5114/ada.2021.102857. Epub 2021 Jan 20. PMID: 35645684.
6. Lemcke S, Sokolowski S, Rieckhoff N, Buschtez M, Kaffka C, Winter-Keil A, Schaller C, Rottmann N, Sadik CD, Stöcker W, Zillikens D, Schmidt E. Automated direct immunofluorescence analyses of skin biopsies. J Cutan Pathol. 2016 Mar;43(3):227-35. https://doi.org/10.1111/cup.12637.
7. Gornowicz-Porowska J, Pietkiewicz P, Bowszyc-Dmochowska M, Dmochowski M. Immunoglobulin G4 is prevailing over immunoglobulin G1 in autoimmunity of pemphigus and bullous pemphigoid: analysis of tissue-bound antibodies in active diseases. Central European Journal of Immunology. 2013;38(1):80-91. doi:10.5114/ceji.2013.34362.
8. Lehman JS, Johnson EF, Camilleri MJ, Gibson LE, Comfere NI, Kalaaji AN, Peters MS, Cervenka DJ, Doppler JM, Lange CR, Miller CJ, Wieland CN. Impact of adding an IgG4 conjugate to routine direct immunofluorescence testing for subepithelial and intraepithelial autoimmune blistering disorders. J Cutan Pathol. 2022 Apr;49(4):358-362. https://doi.org/10.1111/cup.14176.
9. Jałowska MD, Gornowicz-Porowska J, Seraszek-Jaros A, Bowszyc-Dmochowska M, Kaczmarek E, Dmochowski M. Conceptualization and validation of an innovative direct immunofluorescence technique utilizing fluorescein conjugate against IgG + IgG4 for routinely diagnosing autoimmune bullous dermatoses. Cent Eur J Immunol. 2021;46(2):183-190. https://doi.org/10.5114/ceji.2021.107028.
10. Jałowska M, Dmochowski M, Gornowicz-Porowska J, Bowszyc-Dmochowska M. Treatment-naïve pemphigus patients showing IgG tissue deposits have serum IgG antibodies against desmoglein 1 detected more often than those against desmoglein 3: a monocentre laboratory experience. Postepy Dermatol Alergol. 2023 Apr;40(2):277-282. https://doi.org/10.5114/ada.2023.127644. Epub 2023 Jun 1.
11. Tedbirt B, Maho-Vaillant M, Houivet E, Mignard C, Golinski ML, Calbo S, Prost-Squarcioni C, Labeille B, Picard-Dahan C, Chaby G, Richard MA, Tancrede-Bohin E, Duvert-Lehembre S, Delaporte E, Bernard P, Caux F, Alexandre M, Musette P, Ingen-Housz-Oro S, Vabres P, Quereux G, Dupuy A, Debarbieux S, Avenel-Audran M, D'Incan M, Bédane C, Bénéton N, Jullien D, Dupin N, Misery L, Machet L, Beylot-Barry M, Dereure O, Sassolas B, Benichou J, Joly P, Hébert V; French Reference Center for Autoimmune Blistering Diseases MALIBUL. Sustained Remission Without Corticosteroids Among Patients With Pemphigus Who Had Rituximab as First-Line Therapy: Follow-Up of the Ritux 3 Trial. JAMA Dermatol. 2024 Jan 24:e235679. https://doi.org/10.1001/jamadermatol.2023.5679. Epub ahead of print.
12. Dmochowski M, Gornowicz-Porowska J, Bowszyc-Dmochowska M. Dew drops on spider web appearance: a newly named pattern of IgG4 deposition in pemphigus with direct immunofluorescence. Postepy Dermatol Alergol. 2017 Aug;34(4):295-298. https://doi.org/10.5114/ada.2017.69306.
13. Wolnik-Trzeciak G, Hochół A, Bowszyc-Dmochowska M, Dmochowski M. Kliniczne, drobnowidowe i molekularne cechy zajęcia mieszka włosowego w autoimmunizacyjnych dermatozach pęcherzowych/ Clinical, microscopic and molecular aspects of the hair follicle in autoimmune blistering dermatoses. Dermatologia Kliniczna. 2006;8(2):114-120.
14. Schaerer L, Trüeb RM. Direct immunofluorescence of plucked hair in pemphigus. Arch Dermatol. 2003 Feb;139(2):228-9. https://doi.org/10.1001/archderm.139.2.228.
15. Dańczak-Pazdrowska A, Bowszyc-Dmochowska M, Mariak I, Dmochowski M. Pęcherzyca zwykła u dwóch braci. Pęcherzycowe złogi IgG4 w mieszkach włosowych/ Pemphigus vulgaris in two brothers. Pemphigus IgG4 deposits in hair follicles. Postępy Dermatologii i Alergologii.2003;20(6):365-370.
16. Rao R, Dasari K, Shenoi S, Balachandran C. Demonstration of pemphigus-specific immunofluorescence pattern by direct immunofluorescence of plucked hair. Int J Dermatol. 2009 Nov;48(11):1187-9. https://doi.org/10.1111/j.1365-4632.2009.04153.x. PMID: 20064172.
17. Kasperkiewicz M, Lai O, Kim G, DeClerck B, Woodley DT, Zillikens D, Recke A. Immunoglobulin and complement immunohistochemistry on paraffin sections in autoimmune bullous diseases: A systematic review and meta-analysis. Am J Dermatopathol. 2021 Oct 1;43(10):689-699. https://doi.org/10.1097/DAD.0000000000001817.
18. Praveen BK, Panwar H, Joshi D, Asati D, Chaurasia JK, Vamseekrishna D, Rathinam BA, Kapooret N. Diagnostic utility of direct immunofluorescence on paraffin-embedded skin biopsy samples for the diagnosis of autoimmune vesiculobullous lesions. Cureus 2024 Mar 25;16(3):e56916. doi:10.7759/cureus.56916.
19. Stephan C, Ma L. Potential Pitfalls of IgG4 Immunohistochemical Staining on Lesional Tissue in Cutaneous Acantholytic Disorders. Dermatopathology (Basel). 2024 Dec 19;11(4):377-382. https://doi.org/10.3390/dermatopathology11040041. PMID: 39727623; PMCID: PMC11674606.
20. van Beek N, Dähnrich C, Johannsen N, Lemcke S, Goletz S, Hübner F, Di Zenzo G, Dmochowski M, Drenovska K, Geller S, Horn M, Kowalewski C, Medenica L, Murrell DF, Patsatsi A, Uzun S, Vassileva S, Zillikens D, Schlumberger W, Schmidt E. Prospective studies on the routine use of a novel multivariant enzyme-linked immunosorbent assay for the diagnosis of autoimmune bullous diseases. J Am Acad Dermatol. 2017 May;76(5):889-894.e5. https://doi.org/10.1016/j.jaad.2016.11.002. Epub 2016 Dec 28.
21. Gornowicz-Porowska J, Seraszek-Jaros A, Bowszyc-Dmochowska M, Bartkiewicz P, Kaczmarek E, Dmochowski M. Clinical evaluation of a multiparametric ELISA as a rapid tool for routinely diagnosing IgG-mediated autoimmune blistering dermatoses in ethnic Slavs. J Clin Lab Anal. 2018 May;32(4):e22336. https://doi.org/10.1002/jcla.22336. Epub 2017 Sep 26.
22. van Beek N, Krüger S, Fuhrmann T, Lemcke S, Goletz S, Probst C, Komorowski L, Di Zenzo G, Dmochowski M, Drenovska K, Horn M, Jedlickova H, Kowalewski C, Medenica L, Murrell D, Patsatsi A, Geller S, Uzun S, Vassileva S, Zhu X, Fechner K, Zillikens D, Stöcker W, Schmidt E, Rentzsch K. Multicenter prospective study on multivariant diagnostics of autoimmune bullous dermatoses using the BIOCHIP technology. J Am Acad Dermatol. 2020 Nov;83(5):1315-1322. https://doi.org/10.1016/j.jaad.2020.01.049.
23. Prüßmann W, Prüßmann J, Koga H, Recke A, Iwata H, Juhl D, Görg S, Henschler R, Hashimoto T, Schmidt E, Zillikens D, Ibrahim SM, Ludwig RJ. Prevalence of pemphigus and pemphigoid autoantibodies in the general population. Orphanet J Rare Dis. 2015 May 15;10:63. https://doi.org/10.1186/s13023-015-0278-x.
24. Albers LN, Liu Y, Bo N, Swerlick RA, Feldman RJ. Developing biomarkers for predicting clinical relapse in pemphigus patients treated with rituximab. J Am Acad Dermatol. 2017 Dec;77(6):1074-1082. https://doi.org/10.1016/j.jaad.2017.07.012. Epub 2017 Sep 18.
25. Golinski ML, Lemieux A, Maho-Vaillant M, Barray M, Drouot L, Schapman D, Petit M, Hertl M, Boyer O, Calbo S, Joly P, Hébert V. The Diversity of Serum Anti-DSG3 IgG Subclasses Has a Major Impact

on Pemphigus Activity and Is Predictive of Relapses After Treatment With Rituximab. Front Immunol. 2022 Mar 15;13:849790. https://doi.org/10.3389/fimmu.2022.849790.
26. Bleeker WK, Teeling JL, Hack CE. Accelerated autoantibody clearance by intravenous immunoglobulin therapy: studies in experimental models to determine the magnitude and time course of the effect. Blood. 2001 Nov 15;98(10):3136-42. https://doi.org/10.1182/blood.v98.10.3136.
27. Saurat JH, Didierjean L. Keratinocyte cytoplasmic antibodies. Chapter 40 in: Immunopathology of the Skin, 3rd edition. Beutner EH, Chorzelski TP, Kumar V eds. Wiley Medical Publication, New York, 1987, 659-680.
28. Hashimoto T, Qian H, Ishii N, Nakama T, Tateishi C, Tsuruta D, et al. Classification and antigen molecules of autoimmune bullous diseases. Biomolecules. 2023 13(4):703. doi: 10.3390/biom13040703.
29. Ghaedi F, Etesami I, Aryanian Z, Kalantari Y, Goodarzi A, Teymourpour A, Tavakolpour S, Mahmoudi H, Daneshpazhooh M. Drug-induced pemphigus: A systematic review of 170 patients. Int Immunopharmacol. 2021 Mar;92:107299. https://doi.org/10.1016/j.intimp.2020.107299.
30. Iranzo P, Ishii N, Hashimoto T, Alsina-Gibert M. Nonclassical pemphigus with exclusively IgG anti-desmocollin 3-specific antibodies. Australas J Dermatol. 2019 Aug;60(3):e217-e219. https://doi.org/10.1111/ajd.12991.
31. Bowszyc-Dmochowska M, Hoang MP, Dmochowski M. Subcorneal and intraepidermal immunobullous dermatoses. Chapter 9 in: Hospital-Based Dermatopathology. An Illustrated Diagnostic Guide, Hoang MP, Selim MA eds., Springer, Cham, Switzerland, 2020, 349-398.
32. Jałowska M, Bowszyc-Dmochowska M, Spałek M, Falkowski B, Dmochowski M. Pemphigus foliaceus in an elderly woman: advantages and limitations of histopathology in pemphigus. Dermatol Rev/Przegl Dermatol. 2023; 110(6)): 689-693. https://doi.org/https://doi.org/10.5114/dr.2023.136328.
33. Zhou S, Liu Z, Yuan H, Zhao X, Zou Y, Zheng J, Pan M. Autoreactive B cell differentiation in diffuse ectopic lymphoid-like structures of inflamed pemphigus lesions. J Invest Dermatol. 2020 Feb;140(2):309-318.e8. https://doi.org/10.1016/j.jid.2019.07.717.
34. Han D, Lee AY, Kim T, Choi JY, Cho MY, Song A, Kim C, Shim JH, Kim HJ, Kim H, D'Angio HB, Preska R, Mayer AT, Kim M, Choi EJ, Kim TG, Shin EC, Park K, Kim DY, Kim SC, Kim JH. Microenvironmental network of clonal CXCL13+CD4+ T cells and Tregs in pemphigus chronic blisters. J Clin Invest. 2023 Dec 1;133(23):e166357. https://doi.org/10.1172/JCI166357.
35. Welc N, Monika Bowszyc-Dmochowska M Magdalena Jałowska J, Dmochowski M. The cutaneous form of pemphigus vulgaris of the pemphigus chancre type: clinical and therapeutic implications. Dermatol Rev/Przegl Dermatol. 2023; 110 (5): 633–636. Https://doi.org/https://doi.org/10.5114/dr.2023.130320.
36. Sar-Pomian M, Czuwara J, Rudnicka L, Olszewska M. Miniaturization of sebaceous glands: A novel histopathological finding in pemphigus vulgaris and pemphigus foliaceus of the scalp. J Cutan Pathol. 2017 Oct;44(10):835-842. https://doi.org/10.1111/cup.12994. Epub 2017 Jul 21.
37. Manocha A, Tirumalae R. Histopathology of pemphigus vulgaris revisited. Am J Dermatopathol. 2021 Jun 1;43(6):429-437. https://doi.org/10.1097/DAD.0000000000001838.
38. Schmieder A, Pasternack SM, Krahl D, Betz RC, Leverkus M. Galli-Galli disease is an acantholytic variant of Dowling-Degos disease: additional genetic evidence in a German family. J Am Acad Dermatol. 2012 Jun;66(6):e250-1. https://doi.org/10.1016/j.jaad.2011.07.038.
39. Golińska J, Sar-Pomian M, Rudnicka L. Diagnostic accuracy of trichoscopy in inflammatory scalp diseases: A systematic review. Dermatology. 2022;238(3):412-421. https://doi.org/10.1159/000517516. Epub 2021 Jul 15.
40. Mandel VD, Cinotti E, Benati E, Labeille B, Ciardo S, Vaschieri C, Cambazard F, Perrot JL, Pellacani G. Reflectance confocal microscopy and optical coherence tomography for the diagnosis of bullous pemphigoid and pemphigus and surrounding subclinical lesions. J Eur Acad Dermatol Venereol. 2018 Sep;32(9):1562-1569. https://doi.org/10.1111/jdv.14795. Epub 2018 Mar 23.
41. Beutner EH, Jordon RE. Demonstration of skin antibodies in sera of pemphigus vulgaris patients by indirect immunofluorescent staining. Proc Soc Exp Biol Med. 1964 Nov;117:505-10. https://doi.org/10.3181/00379727-117-29622.
42. Ohata C, Higashi Y, Yamagami J, Koga H, Ishii N, Kanekura T, Furumura M, Hashimoto T. Coexistence of pemphigus herpetiformis with IgG antibodies to desmocollin 1 and pemphigoid with IgG antibodies to BP180 C-terminal domain and laminin γ2. JAMA Dermatol. 2013 Apr;149(4):502-4. https://doi.org/10.1001/jamadermatol.2013.1916.
43. Dmochowski M. Jak nie powinno się „leczyć" śluzówkowo-skórnych autoimmunizacyjnych chorób pęcherzowych przed ustaleniem diagnozy. Derm Dypl. 2024;15(6): 10-17, 22.

Acceptance for editing: **2025-05-31**
Artykuł przyjęty do redakcji:

Acceptance for publication: **2025-06-16**
Artykuł zaakceptowany do publikacji: